


**Marek Rząca**  
*dr nauk medycznych  
specjalista chirurgii onkologicznej*

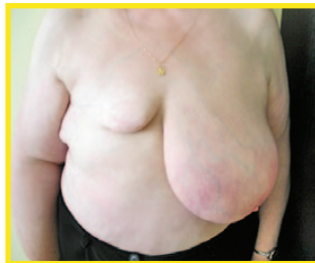

## Rekonstrukcja piersi po amputacji z powodu raka gruczołu piersiowego

Ze względu na rozbieżności w nazewnictwie, na początku należy przedstawić kilka terminów medycznych, którymi będę posługiwał się w poniższym opisie.

- **Sutek żeński** – nazwa anatomiczna stosowana w medycynie, zgodna z nazewnictwem anatomicznym, ale mało akceptowana przez kobiety. Określa cały gruczoł wraz z otoczką i brodawką sutkową. W języku potocznym sutkiem często określa się tylko brodawkę sutkową, co jest błędem.
- **Piers** – nazwa potoczna, niezgodna z nazewnictwem anatomicznym, ale dobrze akceptowana przez kobiety. W przypadkach zabiegów rekonstrukcyjnych używa się terminu rekonstrukcja piersi, co oznacza rekonstrukcję wyniosłości piersi.
- **Gruczoł piersiowy** – nazwa dobrze akceptowana przez kobiety, ale też powszechnie stosowana w medycynie. Dobrze zawiera w sobie informację zarówno o lokalizacji jak i funkcji. W przypadku zabiegów rekonstrukcyjnych nie można mówić o rekonstrukcji gruczołu piersiowego – rekonstruuje się tylko wyniosłość, a nie funkcję narządu.
- **Brodawka sutkowa** – brodawka na szczycie gruczołu piersiowego, stanowiąca ujście mlekowych przewodów wyprowadzających. Brodawka sutkowa błędnie nazywana jest potocznie sutkiem lub sutką.

- **Kompleks otoczka-brodawka** – nazwą tą określa się otoczkę brodawki i brodawkę sutkową. Ze względu na swoje znaczenie kosmetyczne i odmienną barwę kompleks ten stanowi istotną trudność w zabiegach rekonstrukcyjnych i wymaga specjalnych technik operacyjnych.
- **Tkanki własne** – skóra, tkanka tłuszczowa, tkanka mięśniowa – przemieszczone z innych okolic ciała na klatkę piersiową w celu uformowania wyniosłości piersi podczas zabiegu rekonstrukcyjnego. Tkanką własną jest też specjalnie spreparowana tkanka tłuszczowa wszczepiana w miejsca małych ubytków deformujących pierś po operacjach oszczędzających.
- **Operacja oszczędzająca** – operacja z powodu nowotworu gruczołu piersiowego polegająca jedynie na częściowym wycięciu gruczołu wraz z guzem. Operacja ta jest zwykle skojarzona z pooperacyjną radioterapią.
- **Płat uszypułowany** – płat skórno-tłuszczowo-mięśniowy przemieszczany na klatkę piersiową w celu odtworzenia wyniosłości piersi, odżywiany przez konkretne naczynie krwionośne i posiadający stałą, anatomiczną łączność z tym naczyniem.
- **Płat wolny** – płat skórno-tłuszczowo-mięśniowy przemieszczany na klatkę piersiową w celu odtworzenia wyniosłości piersi odżywiany przez konkretne naczynie krwionośne, które jednak zostaje odcięte z miejsca pobrania płata i ponownie połączone z innym naczyniem w miejscu rekonstrukcji.
- **Proteza piersiowa** – sztuczna, zbudowana ze specjalnego silikonu imitacja gruczołu piersiowego stanowiąca wypełnienie ubytku po usunięciu gruczołu piersiowego. Protezy mają różne objętości w zależności od potrzeby.
- **Ekspanderoproteza** – proteza zbudowana częściowo z silikonu, a częściowo z pustej komory, do której po operacji można wlewać sól fizjologiczną celem dostosowania objętości do indywidualnych potrzeb. Ekspanderoproteza nie wymaga wymiany.
- **Ekspander** – rozciągliwa komora umożliwiająca wypełnienie solą fizjologiczną i stopniowe rozciągnięcie skóry do pożądanego wymiaru. Ekspander po rozciągnięciu skóry musi być wymieniony na odpowiednią protezę piersiową.



*Amputacja piersi  
jest dla kobiety  
zarówno kalectwem  
fizycznym,  
jak i psychicznym,  
fot. Marek Rząca*

## **Leczenie raka gruczołu piersiowego nadal jest przede wszystkim leczeniem chirurgicznym**

Od lat osiemdziesiątych dwudziestego stulecia stopniowo maleje znacznie amputacji gruczołu na korzyść tak zwanego **leczenia oszczędzającego**. Obecnie w niektórych ośrodkach odsetek operacji oszczędzających sięga nawet 80 %. Wszystko to dzięki coraz lepszym metodom wczesnego wykrywania, a przede wszystkim dzięki wprowadzeniu obowiązkowych badań profilaktycznych. W Polsce badania profilaktyczne wczesnego wykrywania raka gruczołu piersiowego metodą mammografii zostały wprowadzone na powszechną skalę dopiero w 2006 r. Program ten objął populację kobiet polskich w wieku 50–69 lat. Mimo szerokiej akcji informacyjnej oraz braku jakiegokolwiek odpłatności do dzisiaj nie uzyskano szerokiego odzewu społecznego. W województwach Polski przodujących pod względem liczby zgłaszających się na badanie kobiet wartość ta sięga jedynie 40 % zaproszonych na mammografię. Jest to sytuacja niezrozumiała w czasie, gdy powszechnie krytykuje się działania służby zdrowia na polu wczesnego wykrywania chorób. Dlatego należy wykorzystać wszystkie dostępne drogi informowania kobiet o istnieniu takiej możliwości bezpłatnej diagnostyki.

**Tylko masowy, przekraczający 70 % zgłaszalności udział kobiet przeloży się na sukces Narodowego Programu Zwalczenia Raka polegający na zmniejszeniu umieralności.**

Oprócz powyższych przyczyn istnieją też inne, medyczne sprawiające, że amputacja gruczołu piersiowego pozostaje nadal metodą z wyboru w leczeniu raka. Najczęściej dotyczy to przypadków nowotworów wieloogniskowych (kilka guzków w tej samej piersi), zlokalizowanych centralnie, uwarunkowanych genetycznie oraz w sytuacji małych piersi, gdy częściowe wycięcie piersi w efekcie daje zły efekt kosmetyczny. Ponadto żyje bardzo duża grupa kobiet, które przeżyły leczenie w czasie, gdy oszczędzanie piersi nie było jeszcze tak popularne. Wiele z nich przeżyło długie lata bez nawrotu choroby, ponosząc duże cierpienie psychiczne z powodu braku piersi. Amputacja piersi z powodu raka obok niewątpliwego **kalectwa fizycznego**, wywołuje najczęściej również głęboki **uraz psychiczny**.

**Utrata piersi** – symbolu kobiecości i macierzyństwa, może rodzić obawy o brak akceptacji ze strony partnera, brak możliwości pełnego korzystania z wypoczynku i zabawy. U kobiety powstać może poczucie niepełnej wartości. Stan ten jest dodatkowym obciążeniem psychicznym przy i tak istniejącej, zrozumiałej obawie o życie. Zniekształcenie powstałe po odjęciu sutka przypomina ciągle o przebytej, zagrażającej życiu chorobie, a sam fakt zeszczenia wywołuje u wielu kobiet silną depresję.

---

### **Pozytywny wpływ operacji odtwórczych na jakość życia kobiet po mastektomii jest obecnie powszechnie uznany.**

---

Dlatego też wskazania do wykonywania odtwórczych operacji piersi są przede wszystkim natury psychologicznej. Istnieją też wskazania natury anatomicznej. Przede wszystkim chodzi tu o wyrównanie obciążenia kręgosłupa oraz poprawę odpływu chłonki z kończyny górnej, często zaburzonego ze względu na usunięcie pachowych węzłów chłonnych. Rola lekarza polega na tym, aby poinformować chorą o możliwościach rekonstrukcji. Na początku należy nawet ograniczyć się do zupełnie wstępnych informacji tak, aby jedynie zainteresować chorą. Wydaje się, że wdawanie się w szczegóły operacji rekonstrukcyjnej na samym początku może wręcz odstraszyć kobietę od podjęcia takiej decyzji. **Operacje rekonstrukcyjne**, a szczególnie te z wykorzystaniem własnych tkanek są dość skomplikowane. W sytuacji przejścia wcześniej zabiegu amputacji perspektywa kolejnej operacji może być deprymująca. To kobieta sama powinna świadomie podjąć decyzję o przeprowadzeniu u niej zabiegu rekonstrukcyjnego, bez jakiegokolwiek presji ze strony lekarza.

---

### **Kobieta po amputacji piersi jest pełnoprawnym członkiem zespołu leczniczego i ma prawo współdecydować o sposobie wykonania rekonstrukcji. Rolą lekarza jest wskazanie, jakie istnieją w konkretnym przypadku możliwości oraz jakie są wskazania i przeciwwskazania do poszczególnych metod.**

---

Dzięki rozwojowi technik operacyjnych kobiety mogą obecnie wybierać spośród wielu możliwości rekonstrukcji. Piers kobiecą można odtworzyć z użyciem protez piersiowych lub ekspanderoprotez z wykorzystaniem skóry i mięśni pozostałych po mastektomii albo przez zastosowanie własnych tkanek w postaci płatów mięśniowych lub mięśniowo-tłuszczowo-skórnych uzyskanych z powłok brzucha, grzbietu i okolicy pośladków.

---

## Rodzaj ostatecznie zastosowanej techniki operacyjnej zależy od stanu ogólnego kobiety, uwarunkowań miejscowych, jej osobistego wyboru, a także doświadczenia chirurga podejmującego się prowadzenia takiej operacji.

---

Może więc zdarzyć się, że chirurg odmówi wykonania jakiegoś typu operacji. Kluczowe znaczenie przy podejmowaniu decyzji odnośnie sposobu rekonstrukcji odgrywa stan miejscowy: zastosowane cięcia i rodzaj techniki przeprowadzonej mastektomii, stan tkanek okolicznych oraz wygląd drugiej piersi. Ponieważ rak gruczołu piersiowego dotyka najczęściej kobiety w 5 i 6 dekadzie życia, wygląd piersi może już znacząco odbiegać od idealnego. Należy pamiętać, że odtworzenie piersi najczęściej nie kończy całego leczenia rekonstrukcyjnego. Prawie zawsze rodzi się potrzeba symetryzacji drugiej piersi. Do zakończenia rekonstrukcji potrzebne jest też odtworzenie brodawki i otoczki brodawki na wytworzonej nowej piersi. Wobec powyższego **rekonstrukcja piersi to cykl następujących po sobie mniejszych lub większych zabiegów**. Część kobiet odzyskujących pierś jest jednak tak szczęśliwa z faktu odrzucenia zewnętrznej protezy, że rezygnuje z dalszych etapów rekonstrukcji.

---

### Najważniejsze jest osiągnięcie celu rekonstrukcji – poprawa stany psychicznego i fizycznego kobiety.

---

Przez wiele lat prowadzone były badania naukowe oraz wieloletnie obserwacje na temat wpływu rekonstrukcji na przeżycie chorych po leczeniu raka gruczołu piersiowego. Długi czas pokutowała w społeczeństwie, a także wśród samego środowiska lekarskiego opinia, że rekonstrukcja piersi powinna być przeprowadzona po okresie obserwacji w kierunku wznowy tak, aby można było uznać kobietę za wyleczoną. W praktyce odmawiano chorym rekonstrukcji przed upływem 5 lat od amputacji. Obecnie takie podejście jest uznawane za całkowicie błędne. Operacja ta nie ma wpływu na przebieg choroby. **Obecnie rekonstrukcję można przeprowadzić jednocześnie w trakcie jednego zabiegu wraz z amputacją lub też w sposób odroczone**. Do tego drugiego sposobu kwalifikują się kobiety, które przebyły zabieg amputacji już wiele lat temu, jak też kobiety, które nie mogą mieć przeprowadzonej rekonstrukcji jednocześnie, ale już zakończyły leczenie przeciwnowotworowe. **Wybór każdej z metod nie powinien być przypadkowy i poprzedzać go powinna wnikliwa analiza i indywidualne podejście.**

Jednoczasowa rekonstrukcja jest bardzo atrakcyjnym rozwiązaniem w wielu przypadkach. **Znacznie łagodzi problemy psychiczne.** Kobieta budzi się po operacji z piersią mimo, że usunięto chory gruczoł. Metoda ta powinna być zarezerwowana dla grupy pacjentek, które nie kwalifikują się do leczenia oszczędzającego, a mają małe zaawansowanie guza, nie mają zaplanowanej pooperacyjnej radioterapii, są obarczone nosicielstwem mutacji genowych predysponujących do powstawania raka gruczołu piersiowego (BRCA1 i BRCA2).

Przez zachowanie pewnych stałych punktów orientacyjnych, takich jak fałd podsutkowy, można również uzyskać lepszy efekt estetyczny aniżeli w przypadku operacji odroczonej. Jednoczasowe wykonanie operacji onkologicznej i rekonstrukcyjnej wymaga ponadto tylko jednej hospitalizacji, jednego znieczulenia i jednego cyklu usprawniania pozabiegowego.

---

**U kobiet, które z prośbą o wykonanie operacji odtwórczej zgłaszają się w okresie późniejszym, konieczne jest wykluczenie nawrotu choroby nowotworowej. Podstawowym warunkiem do rozważenia możliwości wykonania operacji odtwórczej jest zakończenie leczenia przeciwnowotworowego.**

---

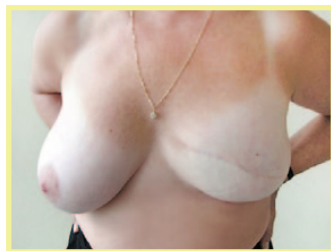W przypadkach, w których leczenie to ograniczone jest tylko do mastektomii, możemy odtworzyć pierś już w kilka miesięcy później. Jeżeli konieczne jest leczenie uzupełniające (radioterapia lub chemioterapia) rekonstrukcję wykonujemy po upływie roku od zakończenia tego leczenia. Nie jest polecane wykonywanie rekonstrukcji w trakcie prowadzenia chemioterapii. Natomiast hormonoterapia takiego przeciwwskazania nie stanowi. Odroczone rekonstrukcja piersi jest jedynym możliwym rozwiązaniem dla kobiet, u których zabieg amputacyjny wykonano w odległej przeszłości, w czasach, gdy nie było możliwości rekonstrukcji piersi. Inne decydują się na postępowanie dwuetapowe w sytuacji, gdy operacja rekonstrukcyjna nie jest dostępna lub wolą zakończyć najpierw leczenie onkologiczne i upewnić się co do trwałości swojego zdrowia. Odroczenie rekonstrukcji daje także kobiecie pewien czas na rozważenie dalszego postępowania. Paradoksalnie, kobiety, które mają wykonany zabieg rekonstrukcyjny jednoczasowo częściej wyrażają niezadowolenie z efektu kosmetycznego uzyskanego po operacji. Kobiety, które przeżyły rekonstrukcję odroczoną bardzo rzadko wyrażają takie opinie.

## Przegląd metod rekonstrukcji piersi

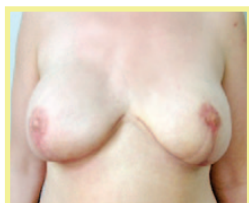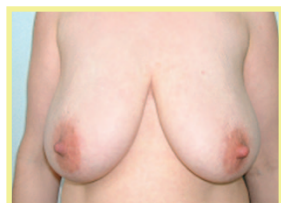### Zastosowanie ekspanderów, ekspanderoprotez i protez piersiowych

Zastosowanie protez piersiowych wszczepianych pod skórę i mięsień piersiowy jest najprostszą metodą uzyskania wyniosłości piersi.

W przypadku **rekonstrukcji jednoczasowej** zwykle operacja amputacji gruczołu piersiowego planowana jest w taki sposób, aby zaoszczędzić jak największą ilość skóry. Operacja taka nazywa się podskórnym wycięciem gruczołu piersiowego z zaoszczędzeniem skóry. W niektórych przypadkach istnieje możliwość zaoszczędzenia również kompleksu otoczka-brodawka tak, że nowopowstała wyniosłość piersi bardzo przypomina własną pierś. Operacja taka dozwolona jest wówczas, gdy nie jest planowana pooperacyjna radioterapia.



*Jednoczasowa rekonstrukcja piersi protezą piersiową u kobiety z rakiem lewego gruczołu piersiowego, fot. Marek Rząca*



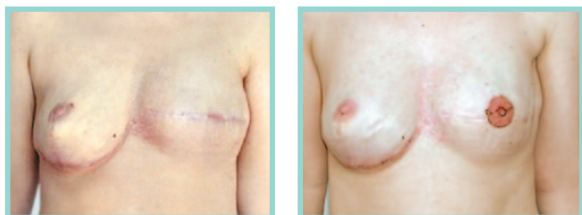*Jednoczasowa podskórna obustronna amputacja i rekonstrukcja protezami piersiowymi u nosicielki mutacji genowej BRCA1. Wykonano jednocześnie zmniejszenie i podniesienie obu piersi, fot. Marek Rząca*

W innych przypadkach lepiej przeprowadzić **operację dwuetapową**. W przypadkach usunięcia centralnej części piersi wraz z otoczką i brodawką, metodą tą uzyskuje się zwykle pierś nieco mniejszą od piersi zdrowej. Wymaga to następowych operacji symetryzujących i odtworzenia brodawki. Aktualnie stosowane protezy piersiowe wypełnione są zwięzłym żelom silikonowym, który nie wypływa nawet w przypadku uszkodzenia protez. Zewnętrzna warstwa protezy ma szorstką fakturę, dzięki której zmniejsza się możliwość jej przesuwania oraz zmniejsza się możliwość odczynu wokół ciała obcego – tak zwanej torebki włóknistej.

Nie stwierdzono rakotwórczego działania protez piersiowych wypełnionych żelam silikonowym. Operujący chirurg ma do swojej dyspozycji protezy o różnych wymiarach w zależności od potrzeby oraz o różnych kształtach – od protez okrągłych do profilowanych, o różnej wielkości podstawy oraz różnych wysokościach. Praktycznie pozwala to na odtworzenie dość wiernie kształtu piersi. Protezy wytwarzane są przez wiele firm. Wszystkie zapewniają zgodność z normami europejskimi dotyczącymi takich produktów. Mimo tego konieczna jest pewna ostrożność w wyborze protez tak, aby stosować tylko te najlepiej sprawdzone. Uwaga ta wiąże się ze skandalem dotyczącym zastosowania w protezach niezgodnego z normami żelu silikonowego.

---

Metoda **rozprężania tkanek** jest często wybierana przez chirurgów i pacjentki, głównie dzięki swojej prostocie i krótkiemu okresowi rehabilitacji. Metodę tą powinno stosować się w przypadkach rekonstrukcji jednoczasowych, kiedy odtworzenie piersi protezą nie jest możliwe z powodu braku odpowiedniej ilości skóry i mięśnia do jej pokrycia. Sytuacja taka powstaje w przypadkach konieczności wycięcia centralnej części piersi wraz z otoczką i brodawką lub też w przypadku dużych piersi. Do dyspozycji chirurga są ekspanderoprotezy. Są to protezy posiadające możliwość dopełniania roztworem soli fizjologicznej poprzez specjalny zaworek wszczepiany wraz z protezą. Dzięki takiej budowie istnieje możliwość uzyskania znacznie większego rozmiaru wyniosłości piersi niż zwykłą protezą piersiową, bowiem rozprężanie można wykonywać stopniowo po wygojeniu rany, przyzwyczajając skórę do coraz większego rozciągnięcia. Ekspanderoprotezy nie wymagają wymiany po dopełnieniu do żądanych wymiarów i pozostają na stałe.



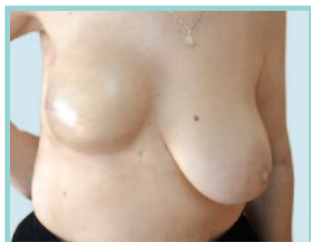*Podskórna amputacja z jednoczasową rekonstrukcją piersi po stronie prawej z wykorzystaniem protezy piersiowej. Po stronie lewej rekonstrukcja piersi ekspanderoprotezą. Rekonstrukcję zakończyło odtworzenie kompleksu otoczka-brodawka. Kobieta po amputacji piersi lewej. Nosicielka mutacji genowej BRCA1, fot. Jacek Jarliński*

---



W przypadkach **rekonstrukcji odroczonej** zastosowanie mają zarówno ekspanderoprotezy, jak i ekspandery. W przypadkach zastosowania ekspanderoprotez zabieg polega na wytworzeniu przestrzeni pod skórą i mięśniami i wprowadzeniu tam implantu.

W przypadkach, gdy kobieta po mastektomii ma niewielką ilość pozostawionej skóry lepiej zastosować metodę z użyciem ekspandera tkankowego, który w drugim etapie, po odpowiednim rozciągnięciu skóry zostanie zastąpiony właściwą protezą piersiową.



*Rekonstrukcja piersi prawej ekspanderoprotezą. Etap przejściowy. Widoczna dysproporcja wielkości i położenia piersi będzie wyrównana w następnym zabiegu, fot. Marek Rząca*

Niezbędnym warunkiem zastosowania protez i ekspanderów tkankowych jest dobra jakość skóry w okolicy operowanej oraz obecność mięśnia piersiowego większego. Zaletami zabiegu jest jego prostota, szybkość, łatwość – nie wymaga szczególnego oprzyrządowania, szybka rehabilitacja i mała blizna tylko w okolicy odtworzonego sutka. Kobiety ze zmianami spowodowanymi przez radioterapię w postaci ścieńczenia skóry, przebarwień skóry oraz z zanikłym mięśniem piersiowym większym wskutek jego popromiennego włóknienia nie są kandydatkami do rekonstrukcji ekspanderami

i protezami piersiowymi. W takich przypadkach konieczne jest zastosowanie tkanek własnych przeniesionych z innych miejsc ciała.

## Rekonstrukcja piersi z użyciem tkanek własnych

Postęp w chirurgii odtwórczej umożliwił **wykonywanie rekonstrukcji piersi za pomocą tkanek własnych pacjentki**, bez konieczności użycia w tym celu implantów, czy ekspanderów. Zaletą metody jest możliwość uniknięcia wszczępienia obcego materiału w ciało kobiety, umożliwia bardziej naturalne wymodelowanie odtworzonej piersi, pozwala na pozyskanie stosunkowo dużej ilości tkanek. Umożliwia odtworzenie dużej piersi, a przede wszystkim jest metodą z wyboru w przypadku, gdy skóra w miejscu planowanej nowej piersi jest zmieniona po przebytej radioterapii lub na skutek niekorzystnego zbliźnowacenia. Technika rekonstrukcji piersi z użyciem tkanek własnych obejmuje zastosowanie uszypułowanych płatów skórno-mięśniowych.

Na podstawie badań anatomicznych unaczynienia segmentów skóry stwierdzono, że można przenosić duże wyspy skórne wraz z leżącymi pod nimi tkanką podskórną i mięśniami. Te duże wyspy skórne są odżywiane poprzez naczynia krwionośne zwane naczyniami przeszywającymi – perforatorami pochodzącymi z mięśni leżących pod skórą. Poznano wiele takich płatów.

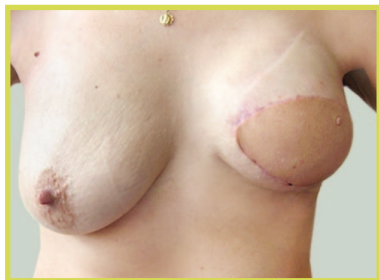### Do rekonstrukcji piersi najczęściej wykorzystuje się płaty skórno-mięśniowe na bazie mięśnia najszerzego grzbietu oraz mięśnia prostego brzucha.

Mniejsze zastosowanie mają skórno-tłuszczowe płaty z bezpośredniego sąsiedztwa, jak płat piersiowo-nabrzuszy, czy przeciwległy płat piersiowy. Kolejną innowacją jest wykonywanie przeniesienia płatów skórno-mięśniowych całkowicie odciętych od naczyń odżywczych i wykonywanie zespołów mikrochirurgicznych z użyciem mikroskopu operacyjnego. W ten sposób można przenosić tkanki nawet z odległych miejsc ciała. Operacje takie są jednak szczególnie trudne, długotrwałe i wymagają specjalnego oprzyrządowania. Nagrodą za ten trud są jednak bardzo dobre wyniki kosmetyczne.

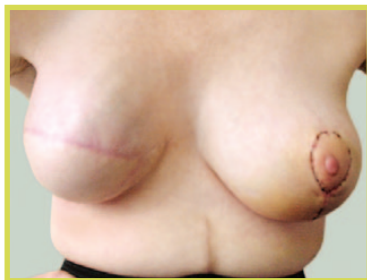Najczęściej wykonywane są operacje wykorzystujące płat z mięśnia najszerzego grzbietu i z mięśnia prostego brzucha.

#### Rekonstrukcja płatem uszypułowanym z mięśnia najszerzego grzbietu

W tej metodzie materiałem przenoszonym, odtwarzającym wyniosłość piersiową jest wyspa skórno-mięśniowa oparta o część mięśnia najszerzego grzbietu, na szypule z naczyń piersiowo-grzbietowych i przeniesiona na przednią powierzchnię klatki piersiowej, w miejsce po amputacji piersi. Wyspa skórno-tłuszczowa może być skierowana ukośnie, jednak ostatnio bardziej rozpowszechniona jest metoda nacinania płata w kierunku poziomym, co w efekcie daje poziomą bliznę, łatwą do ukrycia pod bielizną. **Operacja ta jest stosunkowo łatwa i bezpieczna.** Płat jest dobrze ukrwiony ze względu na fakt, że wypreparowany fragment mięśnia najszerzego grzbietu jest większy niż pobrana wyspa skórna. Dzięki temu liczba perforatorów unaczyniających skórę ponad mięśniami jest duża. Niestety, wadą tego typu płata jest jego mała objętość. Niedobór objętości uzupełnia się często wszczepiając pod płat odpowiednio dobraną endoprotezę. Aby mięsień nie uległ atrofii konieczne jest prowadzenie ćwiczeń rehabilitacyjnych.



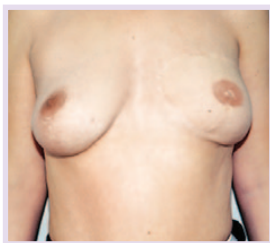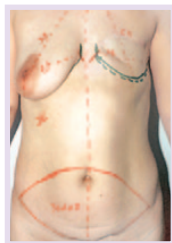*Rekonstrukcja piersi lewej płatem z mięśnia najszerzego grzbietu i protezą piersiową. Widoczna asymetria piersi prawej, która będzie wymagała zabiegów korekcyjnych, fot. Marek Rząca*



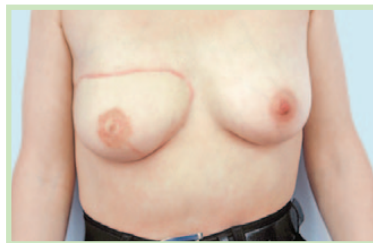*Rekonstrukcja piersi prawej płatem z mięśnia najszerzego grzbietu i protezą piersiową. Stan po zmniejszeniu i podniesieniu piersi lewej, fot. Roman Czarnecki*

## Rekonstrukcja płatem uszypułowanym z mięśnia prostego brzucha

W tej metodzie wyniosłość rekonstruowanej piersi odtwarza się z poprzecznej wyspy skórno-tłuszczowej z okolicy podbrzusza, która przenoszona jest w miejsce po mastektomii na szypule mięśnia prostego brzucha. Mięsień odcinany jest w odcinku dolnym i wypreparowywany z pochewki aż do wysokości łuku żebrowego. Następnie płat przenoszony jest w tunelu podskórnym na przednią powierzchnię klatki piersiowej. Jest to jedna z najczęściej stosowanych metod, ale jest trudna, pracochłonna i czasochłonna. Metoda ta daje jednak dobre wyniki kosmetyczne, a ilość przeniesionych tkanek pozwala na odtworzenie nawet dużych piersi. Metoda ta jest również atrakcyjna dla kobiet z otyłością brzuszną, bo pozwala na zmniejszenie fałdów brzusznych. Wyspa skórno-tłuszczowa mająca po zabiegu odtwarzać wyniosłość sutkową położona jest w dorzeczu naczyń nabrzusznych dolnych, które w trakcie preparowania należy przeciąć. Ukrwienie całego płata po podniesieniu pochodzi z naczyń nabrzusznych górnych, biegnących spod łuku żebrowego. Ukrwienie samej wyspy skórno-tłuszczowej możliwe jest dzięki istnieniu przesywających naczyń mięśniowo-skórnych, biegnących pionowo od mięśnia prostego. Płat ten niestety jest dużo bardziej wrażliwy na zaburzenia ukrwienia. Niekorzystnym efektem ubocznym w tej metodzie jest osłabienie powłok brzusznych prowadzące niekiedy do przepuklin. Próbuje się temu zaradzić stosując w miejsce pobranego mięśnia prostego różne rodzaje siatek z tworzywa sztucznego.



*Rekonstrukcja piersi lewej płatem z mięśnia prostego brzucha. Po stronie lewej chora na etapie zaplanowanej operacji. Po stronie prawej zakończona rekonstrukcja z odtworzeniem kompleksu otoczka-brodawka, fot. Jacek Jarliński*



*Rekonstrukcja piersi prawej płatem z mięśnia prostego brzucha również z odtworzeniem kompleksu otoczka-brodawka, fot. Jacek Jarliński*

## Rekonstrukcje z użyciem płatów wolnych z zespoleniami naczyniowymi mikrochirurgicznymi

Przy rekonstrukcji z użyciem wolnego płata wyspa skórno-mięśniowa z jednej części ciała pacjentki jest przenoszona na drugą część, a system ukrwienia jest odcinany. Nowy system ukrwienia tworzony jest w miejscu piersi techniką mikrochirurgii polegającą na zespalaniu tętnic i żył o średnicy 2–3 mm przy użyciu mikroskopu. Do utworzenia nowego systemu ukrwienia płata tworzącego nową pierś wykorzystywane są naczynia krwionośne z okolicy pachy lub wewnątrz piersi w okolicach mostka. Do zrekonstruowania piersi mogą być użyte różne wolne płaty. Jest to wysoko specjalistyczny rodzaj operacji i może być przeprowadzany tylko przez wyspecjalizowanego i doświadczonego w tej dziedzinie chirurga.

### Wolny płat TRAM

W technice tej wykorzystuje się najczęściej tę samą wyspę skórno-mięśniową z podbrzusza, która jest wykorzystywana w rekonstrukcji z wykorzystaniem płata TRAM (ang. Transverse Rectus Abdominis Musculocutaneous Flap, pol. poprzeczny płat mięśniowo-skórny z mięśnia prostego brzucha) przenoszonego na szypule, ale pobierana jest mniejsza ilość mięśnia. System ukrwienia wolnego płata jest lepszy, ponieważ krew nie musi dopływać na dużą odległość. Technika ta daje możliwość odtworzenia dużej piersi, a efekt estetyczny zwykle jest bardzo zadowalający. Jednak w miejscu, z którego został wypreparowany mięsień w celu zapobieżenia powstaniu przepukliny lub wybrzuszeń konieczne jest zastosowanie wzmacniającej siatki.

Wykonując rekonstrukcję wolnym płatem zawsze należy pamiętać o zasadzie „wszystko albo nic”. Oznacza to, że w przypadku zaburzeń ukrwienia, zakrzepu w miejscu zespolonych naczyń może dojść do obumarcia całego, przemieszczonego fragmentu tkankowego.

## Wolne płaty bez mięśnia

Istnieje jeszcze kilka innych metod wykorzystujących wolne płaty z różnych okolic ciała. Do nich należy płat DIEP (ang. Deep Inferior Epigastric Perforator Flap, pol. płat na perforatorach tętnicy nabrzusznej dolnej). Z podbrzusza pobierana jest wyspa skórno-tłuszczowa bez mięśnia. Delikatne naczynia krwionośne są ostrożnie wycinane z mięśnia pozostawionego na brzuchu. Estetyczny efekt odtworzonej piersi zwykle jest bardzo dobry, a ryzyko wystąpienia przepukliny, czy wybrzuszeń jest bardzo niskie, w związku z czym nie istnieje konieczność stosowania siatki. Czas trwania tej operacji jest znacznie dłuższy niż przy przenoszeniu wyspy na szypule (od 6 do 8 godzin) i niesie ze sobą ryzyko obumarcia tkanki, jeżeli system ukrwienia zrekonstruowanej piersi nie jest wystarczająco dobry. Zdarza się to u 5% kobiet przechodzących ten rodzaj operacji.

W przypadku wolnego płata SGAP (ang. Superior Gluteal Artery Perforator Flap, pol. płat na perforatorach tętnicy pośladkowej górnej) wyspa skórno-tłuszczowa używana do zrekonstruowania piersi pobierana jest z pośladka. Zwykle stosuje się ją wtedy, kiedy płat nie może być pobrany z brzucha z powodu blizn będących efektem wcześniejszych operacji.

---

**Arsenal metod pozwalających na odtworzenie wyniosłości piersi jest bogaty.** Praktycznie każda kobieta bez względu na miejscowy stan po amputacji piersi może być kandydatką do zabiegu odtwórczego. Jedyne schorzenia ogólne mogą być przeciwwskazaniami do takiej operacji. Także palenie papierosów może być przyczyną odmowy rekonstrukcji. Dlaczego więc tak mało Polek decyduje się na to? Okazuje się, że tylko ok. 15 % kobiet po amputacji szuka takiej możliwości. Większość kobiet jest pod dominującym wpływem strachu. Strach dotyczy istoty choroby, która kobietę dotknęła. Także prowadzone leczenie onkologiczne jest stresogenne oraz fizycznie obciążające. Po jego zakończeniu wiele kobiet mówi, że ma dość leczenia, a w szczególności leczenia operacyjnego. W ten sposób nawet myślenie o rekonstrukcji odchodzi na dalszy plan.

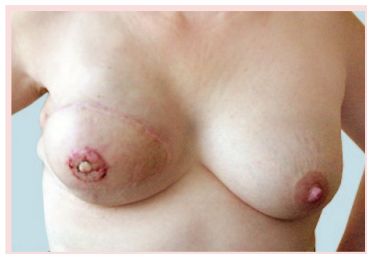W naszym kraju pokutuje jeszcze stara opinia, że zabiegi rekonstrukcyjne to procedury dla wybranych, raczej bogatszych kobiet i mogą wiązać się z kosztami. Drugą przyczyną małego zainteresowania jest brak dostatecznej informacji. Lekarze operujący raka gruczołu piersiowego zwykle zajmują się tylko tą częścią leczenia. Jednak pełny zakres leczenia nowotworu to też zabieg rekonstrukcyjny. W ośrodkach kompleksowo zajmujących się leczeniem raka gruczołu piersiowego kobiety są informowane o możliwościach rekonstrukcji jeszcze przed rozpoczęciem jakichkolwiek zabiegów. Obecnie chirurdzy zajmujący się leczeniem raka gruczołu piersiowego powinni również stosować techniki operacji plastycznych i rekonstrukcyjnych. Takie postępowanie nazywa się onkoplastyką.

**Onkoplastyka** obejmuje takie postępowanie, które zapewnia kosmetycznie dobre efekty wykonywanych zabiegów częściowego wycięcia gruczołu piersiowego, bez niepotrzebnych rozległych blizn i zniekształceń piersi. Swobodne wykorzystanie łatwego obecnie dostępu do protez i ekspanderoprotez pozwala na zaproponowanie kobietom jednoczesowej podskórnej amputacji i rekonstrukcji. W przypadkach, kiedy rzeczywiście nie pozostaje już nic innego jak tylko wykonanie całkowitej amputacji chirurg stosujący zasady onkoplastyki powinien zaproponować chorej zabieg odtwórczy już na etapie podpisywania zgody na amputację. Tylko takie podejście do leczenia raka gruczołu piersiowego może zwiększyć liczbę wykonywanych zabiegów rekonstrukcyjnych.

Wiele kobiet jest tak **bardzo zadowolonych** z odzyskania piersi, że rezygnuje z dalszych zabiegów doprowadzających do pełnego odtworzenia piersi. Część jednak poddaje się dalszemu postępowaniu. Składa się na nie odtworzenie kompleksu otoczka-brodawka oraz zabiegi korekcyjne drugiej piersi.

## Rekonstrukcja brodawki i otoczki

Odtworzenie brodawki ma istotne znaczenie dla przywrócenia naturalnego wyglądu sutka. Bezpośrednio po rekonstrukcji piersi, czy to pierwotnej, czy też wtórnej, należy koniecznie odczekać kilka miesięcy, zanim przystąpi się do rekonstrukcji brodawki i jej obwódki. Wynika to z konieczności określenia optymalnego położenie tych elementów anatomicznych. Po wszczępieniu protezy silikonowej lub w następstwie rekonstrukcji piersi za pomocą plastyki mięśniowo-skórnej, dochodzi zawsze w czasie gojenia do podskórnych zmian kształtu piersi.

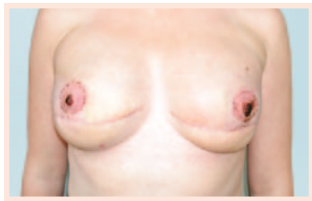

*Rekonstrukcja kompleksu  
otoczka-brodawka  
po rekonstrukcji piersi  
płatem z mięśnia  
najszerszego grzbietu,  
fot. Jacek Jarliński*

Równoczesne wykonanie rekonstrukcji brodawki i jej otoczki może zatem powodować jej przeciągnięcie lub przemieszczenie ku górze, ku dołowi lub do boku. Z tego też powodu należy odczekać przez okres zmian pooperacyjnych, aby następnie przeprowadzić rekonstrukcję brodawki już we właściwym miejscu. Odtworzenie polega na konstrukcji odpowiednio uformowanych tworów podobnych do otoczki brodawki i do brodawki, które powstają przez przeszczepienie tkanek lub małą plastykę płatową.

**Metod jest bardzo wiele:** od najprostszych, tj. tatuażu odtwarzającego otoczkę, po przeszczepy fragmentu brodawki i otoczki z sąsiedniego sutka, przeszczepy skóry pośredniej grubości, przeszczepy z warg sromowych mniejszych, chrząstki z małżowiny usznej. Bardzo ciekawym sposobem jest wykorzystanie skóry powiek górnych. W metodzie tej wycięta skóra powiek stanowi wolny przeszczep odtwarzający bardzo skutecznie otoczkę brodawki. Jednocześnie wykonywana jest plastyka korekcyjna opadających powiek. Kobieta odnosi w ten sposób dwie korzyści. Jeżeli leżąca po stronie przeciwnej brodawka jest dostatecznie duża, można jej część centralną wyciąć stożkowato i jako wolny przeszczep wszyć do pozbawionej naskórka powierzchni piersi, którą się rekonstruuje. Należy jednak pamiętać, że przeszczep brodawki nie we wszystkich przypadkach wygaja się całkowicie i dlatego objętość zrekonstruowanej brodawki może być mniejsza.

Innymi miejscami, z których można pobrać wolne tkanki do przeszczepu, są płatek ucha oraz mniejsze wargi sromowe, daje to jednak mniej zachęcające wyniki. Najlepszym sposobem wytworzenia brodawki jest wykonanie miejscowej plastyki płatowej. Skóra na płacie przemieszczonym w czasie rekonstrukcji piersi jest nacinana w odpowiedni sposób. Nacięcia mogą mieć przykładowo kształt listka koniczyny. Uwolnione płatki skóry zszywane są ze sobą w taki sposób, że powstaje imitacja brodawki sutkowej. Kształty nacięć mogą być też inne, istnieją różne sposoby techniczne. Należy jednak zawsze pamiętać, że odtworzona brodawka jest tylko imitacją prawdziwej. Doświadczenie pokazuje, że odtworzone brodawki po upływie lat ulegają spłaszczeniu, częściowo psując efekt rekonstrukcji.



*Rekonstrukcja dwóch brodawek i otoczek u kobiety po obustronnej podskórnej amputacji piersi z włożonymi protezami piersiowymi, fot. Jacek Jarliński*

**Rekonstrukcja otoczki dopełnia rekonstrukcję brodawki.** W zasadzie istnieje kilka możliwości jej wykonania. Pierwszą jest usunięcie naskórka w zakresie zaplanowanej otoczki i pokrycie tej powierzchni pełnym **przeszczepem skóry**, na przykład z okolicy pachwinowej, która zawsze ma skórę bardziej nasyconą naturalnym pigmentem. Drugą możliwością jest **tatuaż skóry** w zaplanowanym obszarze wokół brodawki. Możliwa

jest również kombinacja obu sposobów. Wówczas przeszczepiona skóra jest poddawana tatuażowi w kolorze drugostronnej otoczki.

### Zabiegi korekcyjne drugiej piersi

Rekonstruowane piersi zwykle odbiegają swoim kształtem, a często też wielkością od drugiej, zdrowej piersi. Mówi się, że rekonstruowana pierś jest „młodsza”. Dla wielu kobiet jest to defekt kosmetyczny, którego nie są w stanie zaakceptować na dłużej. Dlatego istnieje konieczność wykonania korekcyjnych zabiegów zdrowej piersi, aby uzyskać właściwą symetrię. Zabieg ten można przeprowadzić jednocześnie z zabiegiem rekonstrukcyjnym. Lepiej jednak taki zabieg odroczyć o kilka miesięcy do czasu, aż rekonstruowana pierś przyjmie swój ostateczny kształt. Zabiegi korygujące obejmują w przypadku piersi obwisłej uniesienie piersi. Zabieg taki nazywamy mastopeksją. Jeśli dochodzi również do dysproporcji masy obu sutków to należy wykonać również zabieg redukujący objętości zdrowego gruczołu. Często zachodzi konieczność wykonania obu tych zabiegów naraz. Zwykle uzyskuje się dzięki tym zabiegom ładny, symetryczny wygląd obu piersi.

### Operacje profilaktyczne u kobiet nosicielek mutacji genowych BRCA1 i BRCA2

Poszukując przyczyn powstawania nowotworów gruczołu piersiowego u kobiet, zwrócono już dawno temu uwagę na fakt, że w rodzinach, w których było już w przeszłości zachorowanie częściej dochodzi do nowych przypadków raka. Najbardziej narażone są kobiety, których matka, babka lub siostra chorowały wcześniej.

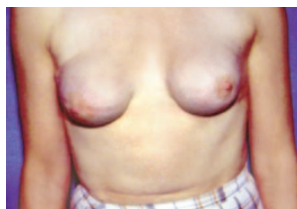

Zaobserwowano także, że ryzyko zachorowania zwiększa się w przypadku pojawienia się w rodzinie nowotworów w młodym wieku, poniżej 50 roku życia. Te obserwacje zostały poddane bardzo dokładnym badaniom naukowym, które doprowadziły do znalezienia przyczyny w postaci uszkodzenia niektórych genów. Najczęstsze z nich to mutacje w genie BRCA1 i BRCA2.

Kobiety nosicielki takich mutacji mają bardzo podwyższone ryzyko zachorowania na raka gruczołu piersiowego sięgające 80 % z nich w ciągu życia, ale także zwiększone ryzyko zachorowania na inne nowotwory, np. raka jajnika, trzonu macicy, jelita grubego.

### Istnieją stosunkowo proste metody stwierdzenia, czy dana kobieta jest nosicielką takiego uszkodzonego genu.

W tym celu kobiety z rodowodami świadczącymi o dużym prawdopodobieństwie obecności takiego genu poddawane są badaniom genetycznym polegającym na pobraniu od nich krwi. Wykrycie mutacji może stanowić dla kobiety duży balast psychologiczny tym bardziej, że brak jest skutecznych metod naprawy uszkodzeń na poziomie genomu. Nie pozostaje więc nic innego jak za zgodą kobiety pozbawić ją narządu, w którym rozwija się nowotwór. Tak powstała koncepcja wykonywania profilaktycznego usunięcia gruczołów piersiowych. To dość drastyczne postępowanie stało się akceptowalne dzięki wprowadzeniu techniki jednoczesowej rekonstrukcji piersi protezami piersiowymi.



*Obustronne, podskórne usunięcie gruczołów piersiowych z jednoczesową rekonstrukcją protezami piersiowymi, fot. Jacek Jarliński*

**Metoda ta znalazła wielu zwolenników wśród chirurgów** szczególnie w Stanach Zjednoczonych. W Polsce również wykonywane są takie zabiegi, ale ich popularność nie jest duża. Najczęściej poddają się im kobiety już chore na raka jednej piersi (usunięcie profilaktyczne drugiej), lub kobiety bardzo zdeterminowane, źle znoszące wiedzę wynikającą z badań genetycznych.

## Podsumowanie

Rak gruczołu piersiowego jest najczęstszym nowotworem kobiet. Jest tak częsty, że codziennie spotykamy chorujące kobiety – na ulicy, w sklepie, w pracy – często o tym nie wiedząc. Zmniejszenie poczucia choroby powinno być równie ważnym elementem leczenia, jak samo leczenie onkologiczne, które przecież trwa zaledwie kilka miesięcy. Potem kobieta pozostaje sama ze swoją chorobą. Im większe kalectwo wytworzone podczas leczenia, tym trudniejsza akceptacja swojej osoby. Wszystkie metody operacyjne dążą do tego, aby to kalectwo zmniejszyć.

Chirurdzy zajmujący się dziś leczeniem raka gruczołu piersiowego to onkoplastycy, posiadający wśród swoich umiejętności także wykonywanie zabiegów odtwórczych. Dzięki onkoplastykom oraz dzięki naciskom samych chorych kobiet, posiadających obecnie dużo większy zasób wiedzy, zmienia się korzystnie wygląd i psychika leczonych kobiet. Dzieje się tak również w Polsce.

